



Accroissement gingival d'origine médicamenteuse et migrations dentaires

Les accroissements gingivaux peuvent avoir différentes étiologies. Certains sont héréditaires, d'autres idiopathiques et, parfois, ils peuvent être associés à des maladies systémiques¹. Plus rarement, ils ont été observés chez des patients consommateurs de cannabis². La plupart, cependant, participent des effets secondaires de traitements médicamenteux. Trois familles de médicaments peuvent ainsi être à l'origine d'accroissements gingivaux : la cyclosporine A dans le traitement des greffes d'organes, la phénoïtine dans le traitement de l'épilepsie et les inhibiteurs calciques dans le traitement de l'hypertension

artérielle¹. La prévalence de ces symptômes atteint, dans les études les mieux contrôlées, des valeurs de 30 % chez les patients transplantés, de 50 % chez les épileptiques et de 6 % lorsqu'il s'agit d'inhibiteurs calciques³. Si le terme d'accroissement a été préféré à ceux d'hyperplasie ou d'hypertrophie, employés auparavant, c'est parce que l'accroissement gingival résulte de processus plus complexes. Histologiquement, on peut observer une hyperplasie de l'épithélium de jonction, une hypertrophie de l'épithélium kératinisé et la présence de tissu conjonctif fibreux et/ou dilaté¹. La cascade d'événements conduisant à l'accroissement gingival est com-

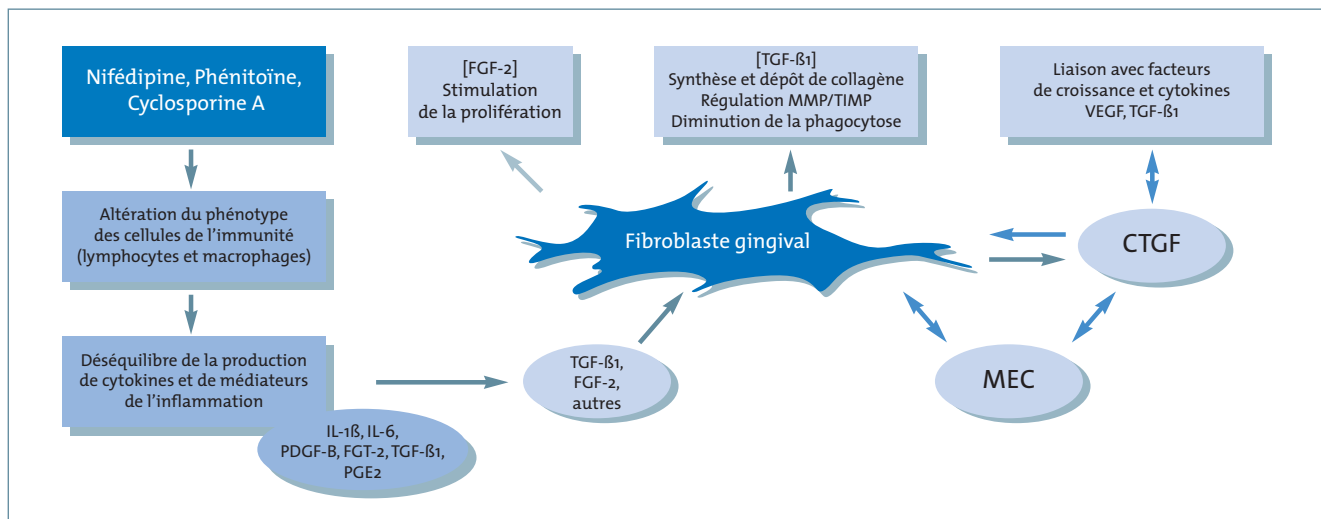


Fig.1 Synthèse des mécanismes, connus et supposés, expliquant l'accroissement gingival d'origine médicamenteuse. Il est supposé que les médicaments impliqués parviennent à altérer le phénotype des cellules de l'immunité tels que les lymphocytes et les macrophages. Cela se traduit par un dérèglement de l'équilibre des cytokines et autres médiateurs de l'inflammation. Celui-ci entraîne une modification de la réponse

bactérienne à l'inflammation et aux traumatismes. Ainsi, un certain nombre de cytokines vont non seulement réorienter la synthèse de la matrice extracellulaire (MEC) par les fibroblastes gingivaux, mais aussi entraîner la prolifération de ces derniers. La modification du métabolisme fibroblastique, déclenchée par la synthèse de facteurs de croissance transformant β 1 (TGF- β 1), conduit, par exemple, à la production de facteurs de

croissance du tissu conjonctif (CTGF) qui a un effet direct et indirect sur la synthèse de la matrice extracellulaire et sur l'activité d'autres facteurs de croissance et cytokines. La prolifération auto-provoquée des fibroblastes est expliquée, quant à elle, par la synthèse de facteur de croissance fibroblastique 2 (FGF-2).
MEC = matrice extracellulaire.
D'après Trackman A.C. et Kantarci A¹.

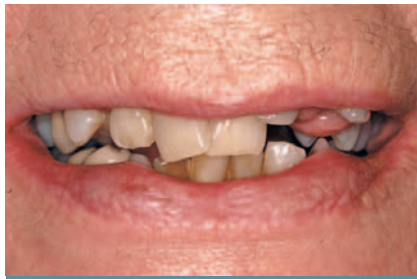

Fig. 2 Sourire de la patiente avant traitement. L'esthétique est particulièrement compromise par l'accroissement gingival apparent au niveau de 22 et 23 et par la voussure imprimée à la lèvre par la migration vestibulaire de 23.

Fig. 6 Vue occlusale de l'accroissement gingival autour de 23 et des migrations secondaires de 22 et 23.

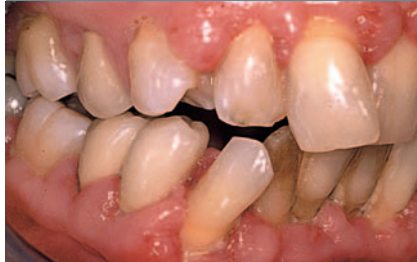
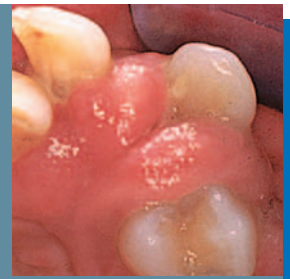
Fig. 3

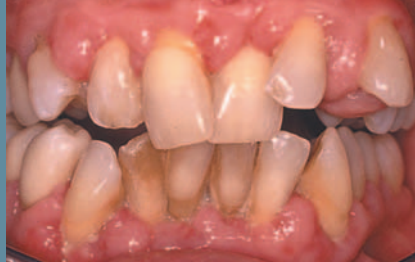

Fig. 4

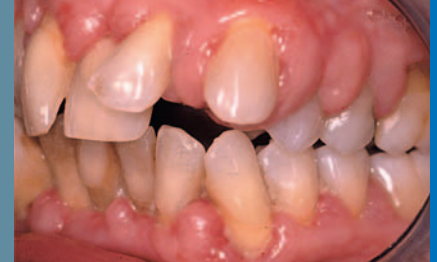

Fig. 5

Fig. 3 à 5 : Vues intrabuccales avant traitement.

plexe. Les données scientifiques les plus récentes conduisent à l'hypothèse de mécanisme décrite sur la [Fig. 1](#). Il est établi que la sévérité de l'accroissement gingival dépend principalement de la quantité de dépôts bactériens sur les surfaces dentaires³. Chez certains patients, cet accroissement peut devenir un facteur aggravant de la maladie parodontale (1) en contribuant à la rétention de plaque dentaire dans l'espace compris entre l'excès de gencive marginale et la paroi dentaire et (2) en provoquant des migrations dentaires qui conduisent à des encombrements et diastèmes diminuant, dès lors, l'efficacité du brossage.

Le cas de Mme B. illustre particulièrement bien ce tableau clinique. Âgée de 64 ans, cette patiente s'est présentée à notre consultation en se plaignant de migrations dentaires inesthétiques et de gonflements de la gencive. Durant l'entretien, la patiente s'est rappelée que les gonflements de la gencive étaient apparus deux ans plus tôt, après que son cardiologue lui eut augmenté le dosage d'Amlor®, prescrit pour réduire son hypertension. L'Amlor®, inhibiteur calcique de la famille des dihydropyridines, n'est pas le médicament le plus souvent retenu lorsqu'il s'agit d'étudier les accroissements gingivaux, mais il a tout de même été plusieurs fois identifié comme initiateur de ces symptômes.

L'examen clinique met en évidence un indice de plaque de 68,5 %, une profondeur au sondage supérieure à 4 mm sur 44 % des sites, un saignement au sondage sur 10 % des sites et des suppurations sur 37 % des dents. Des migrations dentaires évidentes, associées à un

accroissement gingival notable dans tous les secteurs, entraînent une dysharmonie autant esthétique que fonctionnelle [Fig. 2 et 5](#). Les déplacements de 22 et 23 sont les plus spectaculaires [Fig. 6](#). L'accroissement est tel que la 23 est propulsée en vestibulaire jusqu'à soulever la lèvre [Fig. 2](#) et que la 22, prise d'une envie de voyager, semble vouloir se diriger vers l'hémi-arcade controlatérale. De surcroît, l'aspect lobulé de la papille entre 22 et 23 est particulièrement apparent lorsque la patiente sourit [Fig. 2](#). Le bilan rétro-alvéolaire révèle, d'un point de vue parodontal, une alvéolyse généralisée, modérée à terminale. Le diagnostic est celui d'une parodontite chronique généralisée associée à un accroissement gingival d'origine médicamenteuse.

La situation est expliquée à la patiente et des mesures d'hygiène orale strictes sont instaurées. Durant le mois de congé estival qui suivit, le brossage fut très consciencieux sur l'ensemble de la denture, à l'exception de la 48, dont l'avulsion programmée n'avait pas encore été réalisée. En conséquence, un nouvel accroissement se développa entre 47 et 48, repoussant la dent de sagesse de 2 mm en distal [Fig. 7 à 9](#) !

Des séances de détartrage et surfaçage radiculaire sont alors réalisées, suivies, après cicatrisation et stabilisation des tissus, de chirurgies parodontales dans tous les secteurs. Des lambeaux de Widman modifiés sont réalisés en antérieur et des lambeaux de pleine épaisseur repositionnés apicalement en postérieur. Durant ces interventions, 17, 27, 41 et 48 sont extraites et des gingivectomies conséquentes sont réalisées dans les sec-

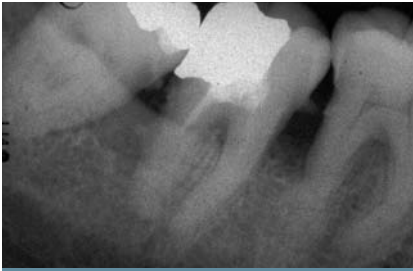
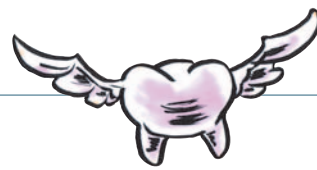


Fig. 7 Radiographie rétro-alvéolaire initiale de 47 et 48.

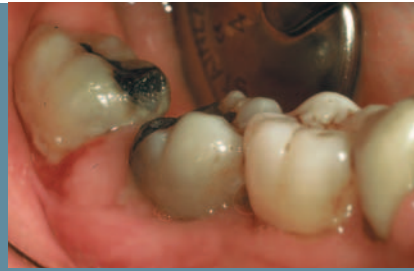

Fig. 8 Vue vestibulaire de l'accroissement gingival survenu, en cours de traitement, entre 47 et 48, et de la migration secondaire de 48.

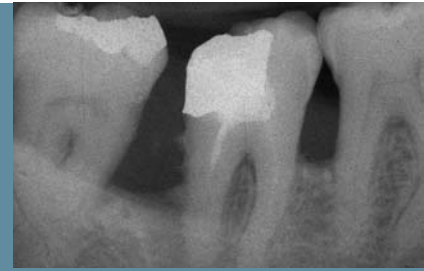

Fig. 9 Radiographie rétro-alvéolaire de 47 et 48 permettant de visualiser la migration de 48 par rapport au cliché initial.

teurs où les accroissements sont les plus importants. La fermeture de la majorité des diastèmes a été observée dans les semaines suivant les interventions. À 3 mois postopératoires, malgré la volonté du cardiologue de maintenir l'Amlor[®], mais grâce à une excellente hygiène bucco-dentaire, aucune récurrence d'accroissement gingival n'est à déplorer ; l'aspect des tissus apparaît sain, et les migrations secondaires nettement moins apparentes **Fig. 10 à 13**. Le retour spontané à l'alignement de 22 et 23 est réconfortant et permet d'améliorer considérablement le confort esthétique et fonctionnel de la patiente. Un traitement orthodontique est actuellement en cours (Dr I. Juzanx) pour finir d'améliorer les rapports interdentaires et faciliter le maintien d'une hygiène rigoureuse à long terme.

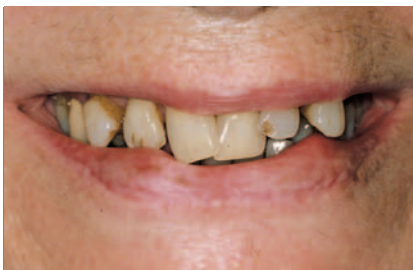

Fig. 10 Sourire de la patiente, après traitement parodontal. La papille entre 22 et 23 n'est plus apparente et le retour de 23 sur l'arcade atténue la voussure labiale.

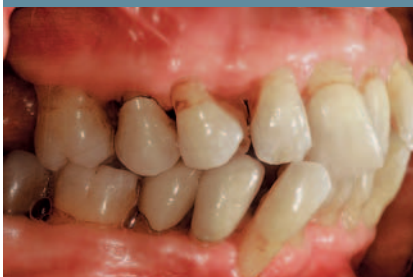

Fig. 11 à 13 Vues intrabuccales après traitement parodontal. La réduction des volumes gingivaux a permis la fermeture naturelle des diastèmes. À ce stade, un traitement orthodontique demeure néanmoins nécessaire pour rétablir la fonction, améliorer l'esthétique et faciliter l'hygiène bucco-dentaire.

Ce cas permet de mettre en évidence que l'accroissement gingival, notamment lorsqu'il est d'origine médicamenteuse, n'est pas seulement un « piège à bactéries », mais qu'il constitue un levier puissant capable de déplacer des dents, malgré l'équilibre censé être assuré par la musculature labiale et l'occlusion. Le contrôle de l'inflammation et l'élimination chirurgicale des accroissements gingivaux persistants s'accompagnent d'un retour à une situation proche de celle d'origine. Le maintien de celle-ci nécessite une compliance consciencieuse du patient et le remplacement, lorsque c'est possible, de la molécule suspectée par une autre, de préférence, d'une famille différente. ■

BIBLIOGRAPHIE

1. Trackman P.C., Kantarci A. *Connective tissue metabolism and gingival overgrowth. Crit Rev Oral Biol Med* 2004;15(3):165-175.
2. Baddour H.M., Audemorte T.B., Layman F.D. *The occurrence of diffuse gingival hyperplasia in a patient using marijuana. J Tenn Dent Assoc* 1984;64(2):39-43.
3. Dongari-Bagtzoglou A. *Research, Science and Therapy Committee, American Academy of Periodontology. Drug-associated gingival enlargement. J Periodontol* 2004;75(10):1424-1431.

Frédéric Duffau

26 avenue Kléber - 75116 Paris